

**Expansión rápida maxilar. Informe de un caso**

Germán Puerta, D.O.\*

**RESUMEN**

*La expansión maxilar rápida (ERM) se ha usado desde mediados del siglo XIX como alternativa para la corrección de mordidas cruzadas posteriores. Se realizó una importante búsqueda bibliográfica acerca de la ERM, sus logros y efectos sobre el complejo cráneo-facial. Se presenta un caso clínico exitoso donde se pudo comprobar cómo la mayoría de los cambios citados por diferentes autores se manifestaron en la paciente.*

Palabras claves: Disyunción maxilar. Mordida cruzada posterior. Complejo maxilar. ERM.

Desde mediados del siglo XIX ya existían métodos para realizar la expansión rápida del maxilar (ERM) superior, introducida por WH Dawernell en 1857, citado por Staples<sup>1</sup> y confirmada en 1860 por Angell<sup>2</sup>. Pero tales sistemas cayeron con rapidez en desuso y sólo hasta hace unas pocas décadas, este procedimiento se vuelve a retomar como herramienta valiosa dentro de la terapéutica ortodóncica/ortopédica<sup>3,4</sup>.

La ERM consiste en separar ortopédicamente el paladar a nivel de la sutura media<sup>5</sup>, método frecuentemente usado para tratar la compresión del maxilar superior. Los que apoyan este procedimiento tienen como fundamento teórico que aplicando una fuerza rápida a los dientes posteriores, no habrá tiempo suficiente para que éstos se inclinen y que la fuerza se transferirá a la sutura, que se abrirá mientras los dientes se desplazan de forma mínima<sup>6</sup>. La separación que se logra es de 0.2 a 0.5 mm por día, y resulta un incremento intermolar hasta de 8 mm<sup>7</sup>.

**Efectos sobre el complejo maxilar.** La ERM ocurre cuando las fuerzas aplicadas a los dientes y procesos alveolares maxilares exceden los límites necesarios para el movimiento dental ortodóncico. La presión aplicada actúa como una fuerza ortopédica que abre la sutura media palatina. Se produce una compresión del ligamento periodontal que inclina los procesos alveolares, el anclaje dental y una apertura gradual de la sutura media palatina. Frontalmente la separación es en forma piramidal con base hacia el sector inferior, dentario<sup>8</sup> y el fulcrum se

encuentra en el punto nasion. Oclusalmente es mayor en el sector anterior (incisivos) que en el borde posterior de la sutura (molares) y con un movimiento hacia abajo y adelante del punto A (generalmente mínimo).

**Efectos sobre los procesos alveolares.** Como el hueso tiene resiliencia, la inclinación de los procesos ocurre temprano durante la ERM<sup>6</sup>, la mayoría de las fuerzas aplicadas tienden a disiparse dentro de 5 a 6 semanas y una vez terminada la estabilización, cualquier fuerza residual puede provocar un efecto de rebote, lo que hace necesaria la sobre-corrección.

**Efectos dentarios.** En el maxilar superior:

- La separación es dos veces mayor a nivel de los incisivos centrales que a nivel de los molares<sup>9</sup>.
- Las fibras elásticas transeptales unen las coronas de los incisivos rápidamente, y sólo al cabo de unos cuatro meses logran la convergencia de sus raíces.
- Se puede observar una ligera extrusión y palatinización de los incisivos centrales. Se piensa, que la palatinización se debe al estiramiento de la musculatura peribucal.
- Se produce un cambio en la inclinación axial de los molares, acompañada con alguna extrusión.

**Efectos sobre la mandíbula.** En el maxilar inferior se observa un ligero enderezamiento o la permanencia del eje axial de los molares. Hay tendencia a la rotación hacia abajo y atrás debido a la inclinación y extrusión de los molares

superiores<sup>8</sup>.

**Efectos sobre las estructuras faciales adyacentes.** Un examen radiográfico oclusal muestra que la apertura de la sutura media palatina se extiende a través de los procesos horizontales de los huesos palatinos, pero la distancia entre las dos mitades expandidas es muy angosta. Es importante para la clínica recordar que la resistencia principal a la ERM no está en la sutura sino en las estructuras que la rodean, sobre todo en los huesos esfenoideos y zigomático. Tal resistencia a la inclinación aumenta significativamente en las partes más cercanas a la base craneal, y evita alteraciones en las orbitas y la base del cráneo<sup>6,11,12</sup>.

**ERM y flujo de aire.** Anatómicamente hay un aumento en la anchura de la cavidad nasal, de modo especial en el piso de la nariz (región antero-inferior de las fosas nasales)<sup>11</sup>. Es importante saber que si la obstrucción del paso de aire se encuentra más postero-superior será más difícil de corregirla con la ERM. La cavidad nasal se amplía en un promedio de 1.9 mm, y a nivel de los cornetes inferiores de 8 a 10 mm.

**Contención y recidivas.** Se observó que la cantidad de recidivas se relaciona con el método de retención después de la expansión. Sin retención se observó que las recidivas fueron 45% comparadas con 10% a 20% con retención fija y de 25% con retención removible<sup>6</sup>. Se recomienda de 3 a 6 meses de contención<sup>10</sup>.

**INDICACIONES**

- Constricción del arco dentario superior generalmente relacionado con una

\* Profesor Adjunto, Escuela de Odontología, Facultad de Salud, Universidad del Valle, Cali.

maloclusión esquelética de clase III.

- Constricción del arco dentario superior relacionado con respiración oral y bóveda palatina alta.
- Mordida cruzada completa.
- Mordida cruzada posterior con inclinación dentaria promedio de molares y premolares<sup>13</sup>.
- Pacientes con dentición mixta y adulta precoz, edad óptima de 8 a 15 años<sup>8</sup>.
- Ausencia de expansión dental previa.
- Discrepancia de anchura de 4 mm o más entre los primeros molares y premolares superiores e inferiores.

### CONTRAINDICACIONES

- Pacientes no colaboradores.
- Pacientes con mordida abierta, plano mandibular alto, dolicofaciales.
- Pacientes con asimetría esquelética del maxilar o mandíbula.
- Pacientes con problemas esqueléticos marcados, calificados para cirugía ortognática.
- Molares inclinados vestibularmente.

### CONSIDERACIONES

- No realizar extracciones de premolares hasta haber completado la expansión. Se pueden utilizar primeros y segundos molares temporales si poseen buena superficie radicular<sup>8</sup>.
- No realizar movimientos molares y premolares previos a la expansión de-

bido al riesgo de aumentar su movilidad e inclinación.

- Comenzar la activación del tornillo después de 30 min de haber cementado el aparato, y permitir el fraguado del cemento.
- Proveer al paciente el horario de activación y posibles síntomas.
- Monitorear al paciente clínica y radiográficamente durante la disyunción.
- Una vez terminada la expansión usar el disyuntor como retenedor fijo por un lapso de 3 a 6 meses.
- Una vez retirado el disyuntor colocar una barra palatina en los primeros molares superiores y un arco de acero pesado, si se han cementado brackets<sup>13</sup> para minimizar la recidiva.
- Sobre-expandir los segmentos posteriores durante la ERM

### CASO CLÍNICO

Paciente de sexo femenino, 12 años, de edad cuyo motivo de consulta eran los incisivos laterales superiores palatinizados. Además tenía respiración mixta y compresión del maxilar superior, reflejada en mordida cruzada basal a nivel de pre-molares y molares y apiñamiento incisivo, con un ángulo maxilo-mandibular promedio (26°) y ángulo mandibular levemente abierto para su edad (38°) (Figura 1). Se procede a realizar ERM con disyuntor convencional de superficies

oclusales cubiertas, anclado a primeros molares y primeros premolares superiores<sup>13</sup> (Figura 2), con una activación de dos cuartos de vuelta por día en la mañana y en la noche durante dos semanas, tiempo en el que fue corregida la mordida cruzada; luego se agregóacrílico al tornillo con el disyuntor como contención (Figura 3) durante tres meses y medio, para dar tiempo a la neoformación ósea de la sutura.

Se realizaron controles radiográficos durante todo el tratamiento activo (Figura 4) y al mes y medio de contención. Se adhirieron brackets estéticos a la paciente desde el inicio del tratamiento debido a que su mayor preocupación era la posición de los incisivos laterales y de esta forma se satisfizo su motivo de consulta.

### RESULTADOS

Se logró una verdadera separación de la sutura media maxilar como se demuestra radiográficamente, con mínima inclinación de los ejes de molares y premolares de acuerdo con la investigación de Handelman *et al.*<sup>14</sup>, y como consecuencia hubo una corrección de la mordida cruzada posterior<sup>9</sup> (Figura 6, Cuadro 1). Como era de esperarse, según lo observado por Will *et al.*<sup>7</sup> la mandíbula sufrió cierto grado de rotación posteroinferior con el respectivo aumento del ángulo ANB en un grado y del plano mandibular en dos grados (Cuadro 2). En contraste con el

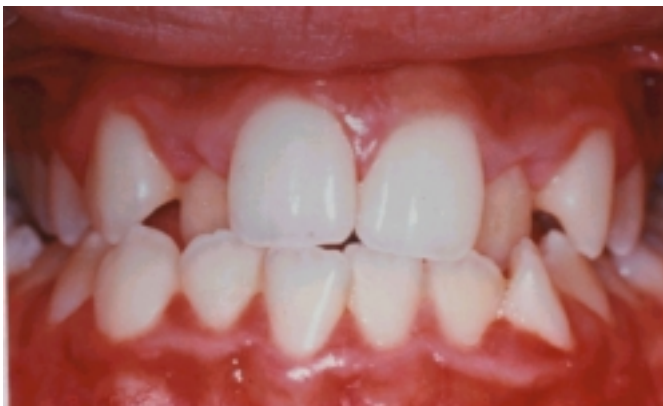

Figura 1. Se observa lingualización de incisivos laterales superiores y mordida cruzada bilateral.

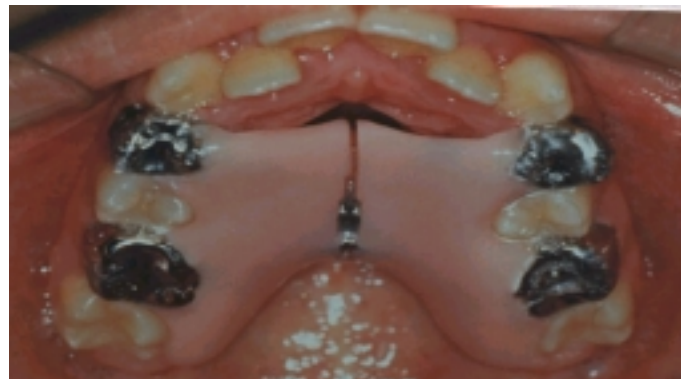

Figura 2. Disyuntor palatino acrílico anclado a primeros molares y premolares con coronas de acero. Se activa dos cuartos de vuelta por día.

estudio de Handelman y Haas<sup>14</sup> no se observó desplazamiento apical gingival luego de la ERM. Las fotos extra-orales de perfil muestran una mejoría del ángulo nasolabial y nasofrontal (Figura 7), además se logró una buena estética en la vista de frente y de sonrisa de la paciente, en respuesta a su preocupación estética inicial.

**CONCLUSIONES**

- El uso de un disyuntor con superficies oclusales cubiertas podría ser de utilidad para impedir la sobre-inclinación de molares y premolares.
- La ERM es de gran utilidad para corregir las desarmonías transversales por compresión del maxilar superior.
- Es necesario hacer una evaluación de qué tipo de pacientes son candidatos para la ERM, y tener en cuenta la discrepancia transversal, el biotipo facial, inclinación molar, edad y colaboración del paciente, entre otros factores.

**Cuadro 1**  
Medidas sobre modelos del cambio transversal con la ERM

	Ancho	Antes	Después
Superior	Canino	31.0	35.0
	Premolar	27.0	34.5
	Molar	30.0	37.0
	Canino	28.0	30.0
Inferior	Premolar	33.0	35.0
	Molar	38.5	39.0

**Cuadro 2**  
Puntos cefalométricos que varían con la ERM

Ángulo	Antes	Después
Sna	80°	80°
Snb	78°	76°
Anb	2°	4°
Gogn-sn	8°	42°
Extrusión del 6 sup.	0 mm	21.5 mm
Extrusión del 6 inf.	2.5 mm	2.6 mm
Extrusión del 1 sup.	3.2 mm	3.2 mm
Nasolabial	106°	97°
Nasofrontal	150°	143°

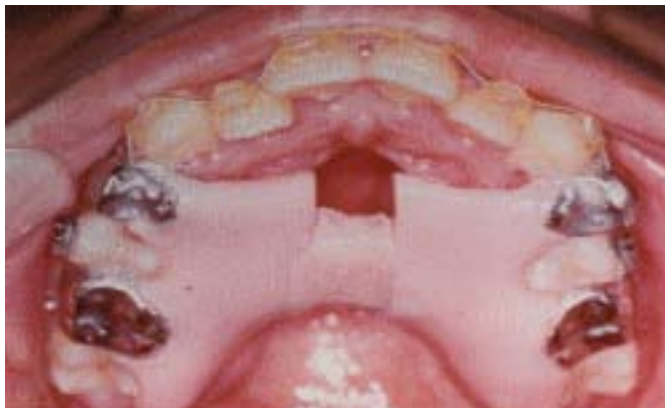

Figura 3. Luego de dos semanas de activación continua del tornillo medio se agrega acrílico al tornillo, dejándolo como contención de 3 a 6 meses.

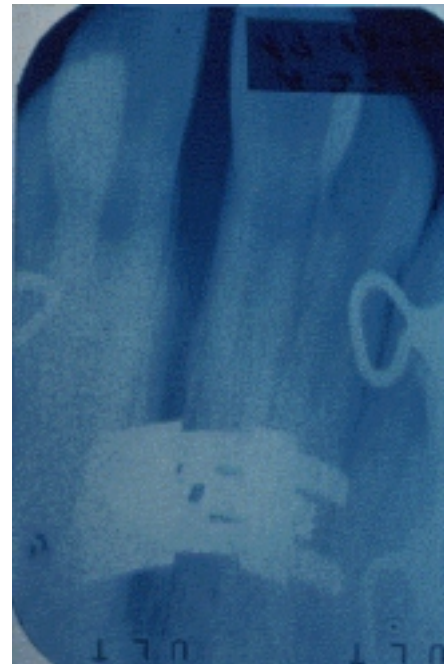

Figura 4. Nótese la separación del paladar en la línea media inmediatamente después de la disyunción.

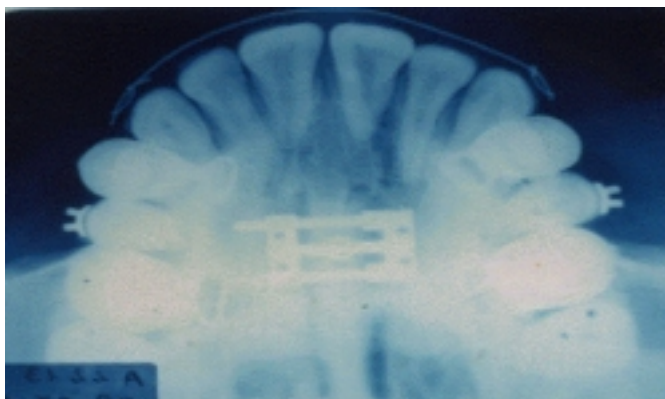


Figura 5. Luego de un mes y medio de contención se observa la neoformación ósea de la sutura.

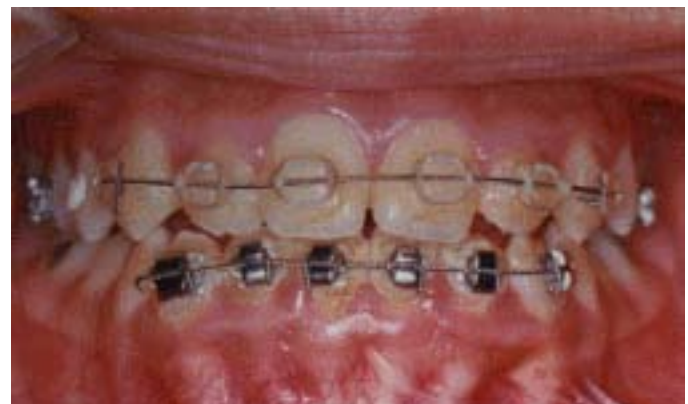

Figura 6. Corrección de la mordida cruzada posterior con disyunción maxilar.

- Es fundamental la sobre-expansión y contención por un período mínimo de tres meses.

### SUMMARY

The Rapid Maxillary Expansion (RME) has been used since middle of nineteen century as an alternative for the posterior cross-bite correction. In this paper it is given a bibliographical research about RME, its achievement and effects on the cranial-facial complex. A successful clinical case of RME is reported where it was possible to prove how most changes mentioned by different authors were present in the patient.

Key words: Maxillary expansion. Posterior cross-bite. Maxillary complex.

### REFERENCIAS

1. Staples J. Palatal expansion with a new twist. *J Clin Orth* 1994; XXXVIII: 164-166.
2. Andell EH. Treatment of irregularities of the permanent or adult teeth. *Dent Cosmos* 1860; 1: 540-544.
3. Graber TM. Aparatología ortodóncica removible. 2ª ed. Buenos Aires: Editorial Panamericana, 1990.
4. Haas A.J. Rapid expansion of the maxillary dental arch and nasal cavity by opening the mid palatal suture. *Angle Orthod* 1961; 31: 73-90.
5. Canut J. *Ortodoncia clínica*. Barcelona: Editorial Salvat, 1989.
6. Bishara SE. Maxillary expansion: clinical implications. *Am J Orthod Dentofac Orthop* 1987; 91: 3-14.
7. Will L, Muhl Z. Dental and skeletal changes in the transverse dimension. *Sem Orthod* 2000; 6: 50-57.
8. Dasilva OG. Rapid maxillary expansion in the deciduous and mixed dentition evaluated through postero-anterior cephalometric analysis. *Am J Orthod Dentofac Orthop* 1995; 107: 268-275.
9. Adkins MD. Arch perimeter changes on rapid palatal expansion. *Am J Orthod Dentofac Orthop* 1995; 97: 194-199.
10. Velásquez P. Rapid maxillary expansion. A study of the long-term effects. *Am J Orthod Dentofac Orthop* 1996; 109: 361-367.
11. Wertz RA. Skeletal and dental changes accompanying rapid mid palatal suture opening. *Am J Orthod Dentofac Orthop* 1970; 58: 41-66.
12. Spahl TJ, Witzig J. *Ortopedia maxilofacial. Clínica y aparatología*. Editorial Salvat, 1991.
13. Proffit W. *Ortodoncia: teoría y práctica*. 2ª ed. Madrid: Editorial Mosby, 1994. Pp. 239-242, 454.
14. Handelman C, Wang L, Be Gole E, Haas AJ. Nonsurgical rapid maxillary expansion in adults: report on 47 cases using the Haas Expander. *Angle Orthod* 2000; 70: 129-144.