Revista Científica de la Sociedad Colombiana de Ortodoncia

Construyendo sonrisas para el futuro

SCO

Sociedad Colombiana de Ortodoncia

Vol. XVIII, N° 17 - Junio de 2011 ISSN 0123-949X

Claves del diseño de sonrisa. Parte 2

Germán Puerta[1*], Alejandro Casas[2]

[1] *Profesor asociado, Universidad del Valle. Cali, Colombia.*
[2] *Residente tercer año, Universidad del Valle. Cali, Colombia.*

Resumen

Se desarrolla la segunda parte del artículo, donde se continúan tratando aspectos de relevancia para el ortodoncista desde el punto de vista de la mini y la microestética como son: simetría de sonrisa, plano oclusal frontal, componentes dentales, componentes gingivales y las proporciones dentarias. Se dan ejemplos clínicos de cómo la ortodoncia puede influir en cada uno de estos aspectos claves del diseño de sonrisa.

Palabras clave: *diseño de sonrisa, simetría de sonrisa, exposición incisiva.*

Abstract

Smile Design. Part 2

The second part of the article, where we keep trying several issues for the orthodontist focusing in mini and microesthetic: smile symmetry, frontal occlusal plane, dental components, gingival components and tooth proportions. There are some clinical cases showing how the orthodontists may have an influence over every single aspects of the smile design.

Key words: *smile design, smile symmetry, incisors display.*

* doctordoor@gmail.com

Introducción

El logro de una oclusión funcional debería ser el objetivo principal de todo tratamiento ortodóncico y como tal, el entrenamiento del especialista en ortodoncia debería tener gran énfasis en el conocimiento profundo de la oclusión dinámica y funcional.

Pero con los cambios en las necesidades de la sociedad actual, se hace necesario lograr objetivos de tratamiento más refinados en relación a la estética facial y dentaria (1) con el fin de cumplir totalmente las expectativas del paciente.

De acuerdo a la literatura, se considera que personas más atractivas son consideradas más calificadas y confiables, recibiendo así una mejor aceptación social. Que las personas no tan atrayentes son menos apreciadas cuando parte de esta no atractividad se relaciona con la apariencia dental, siendo los ojos y la boca los dos factores que con mayor frecuencia están asociadas con el atractivo facial (2-5).

El proceso del análisis dento-facial clínico, es a su vez un proceso de educación continua que requiere que se conserven registros preoperatorios, intraoperatorios, posoperatorios tempranos y tardíos de acuerdo con los procedimientos realizados y los resultados que se obtengan en el corto, mediano y largo plazo (3) como una forma didáctica de aprendizaje.

Continuando con las claves del diseño de la sonrisa, en el presente artículo se desarrollarán los siguientes puntos:

Simetría de sonrisa.
Plano oclusal frontal.
Componentes dentales.
Componentes gingivales.
Proporciones dentarias.

Simetría de sonrisa

Hay 2 tipos de sonrisas descritas en la literatura: la forzada y la espontánea.

La sonrisa forzada o sonrisa social es voluntaria, estática y perfectamente reproducible. La sonrisa espontánea es involuntaria y no se puede reproducir fácilmente ya que se activa por mecanismos de alegría y emoción. Se recomienda analizar el paciente con una sonrisa social debido a su reproductibilidad en la posición natural de la cabeza, además de ser usada con frecuencia cuando expresamos amistad, acuerdo, aprecio, y también para transmitir compasión y entendimiento (5-7).

La posición relativa de las comisuras de la boca en el plano vertical, puede ser observada por el paralelismo de las comisuras y líneas pupilares.

Una gran diferencia en la elevación del labio superior en una sonrisa asimétrica puede deberse a una deficiencia en el tono muscular en un lado de la cara. Una línea comisural oblicua en una sonrisa asimétrica puede dar la ilusión de una inclinación transversal del maxilar superior o una asimetría esquelética.

Figura 1. Dos tipos de sonrisa social, donde se aprecia la simetría de sonrisa.

Figura 2. Sonrisa asimétrica, con mayor elevación del lado derecho del músculo orbicular de los labios.

Plano oclusal frontal

El plano oclusal frontal está representado por una línea desde el vértice del canino derecho al vértice del canino izquierdo. Una inclinación transversal puede ser causada por diferencias en erupción de los dientes anteriores maxilares, o una asimetría esquelética maxilar o mandibular (7).

El tratamiento en estos casos varía, desde ortodoncia y cirugía ortognática, paralelizando el canto del maxilar superior con cirugía de Le Fort, hasta una compensación dentaria de los planos oclusales con diferentes técnicas ortodóncicas.

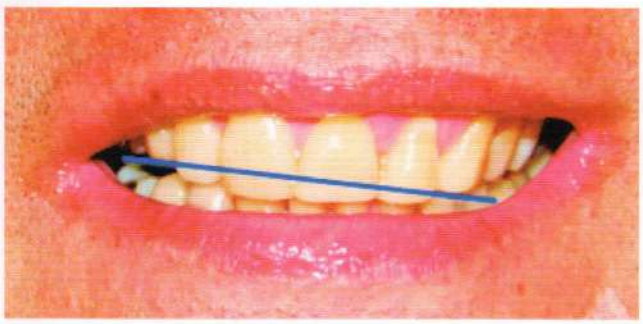

Figura 3. Inclinación del plano oclusal frontal.

Componentes dentales

Al evaluar los componentes dentales debemos tener en cuenta la interrelación de los siguientes factores:

- Tamaño.
- Forma.
- Posición y alineamiento.
- Color.
- Forma y tamaño de los espacios interproximales e incisales.
- Contactos dentales e inclinaciones.
- Equilibrio.
- Línea media dental.

• Tamaño del diente:

El tamaño de un diente no sólo es importante para la estética dental sino también para la estética facial. Aunque los dientes deben estar en proporción unos con otros, deben también estar en proporción con el rostro.

Cuando no exista una referencia de tamaño real de los incisivos (por desgastes incisales) se debe recordar la relación entre el labio superior y la porción expuesta de los dientes anteriores; la exposición promedio para un hombre es de 1.91 mm y para una mujer de 3.4 mm (2, 8). Aunque para Arnett (9) las medidas serían 4,7 ± 1,6 en mujeres, y 3,9 ± 1,2 en los hombres.

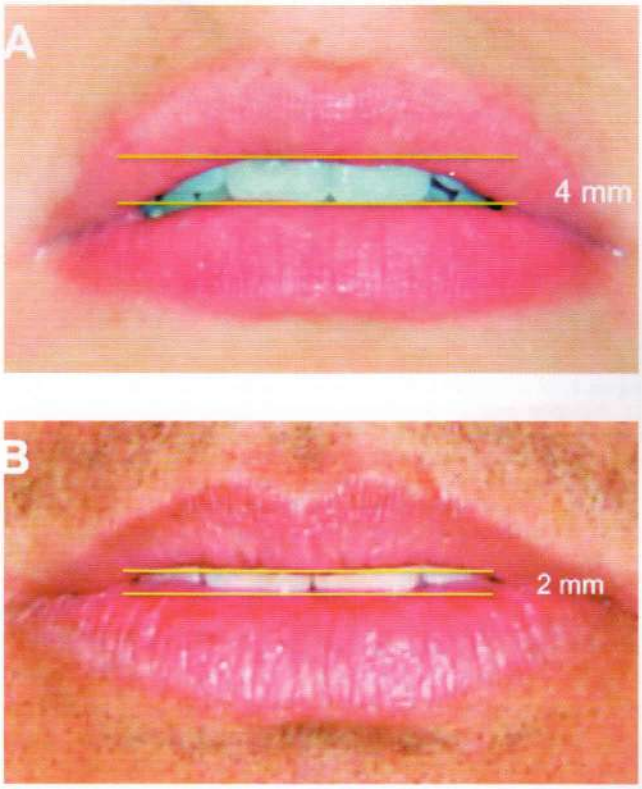

Figura 4. La exposición de los incisivos superiores es mayor en las mujeres que en los hombres, variando de 2 a 5 mm en mujeres (A), y de 2 a 4 mm en los hombres (B).

Si se presenta una discrepancia en la longitud coronal de un incisivo central maxilar, debemos determinar clínicamente si es debido a desgaste o abrasión, que causa diferentes niveles gingivales y longitudes desiguales entre incisivos adyacentes.

Se debe evaluar la profundidad vestibular del surco gingival. Si existe una profundidad uniforme de 1 mm la discrepancia podría deberse a trauma o desgaste desigual (10, 11).

Entre las opciones de tratamiento encontramos intrusión o extrusión ortodóncica, rehabilitación y cirugía periodontal.

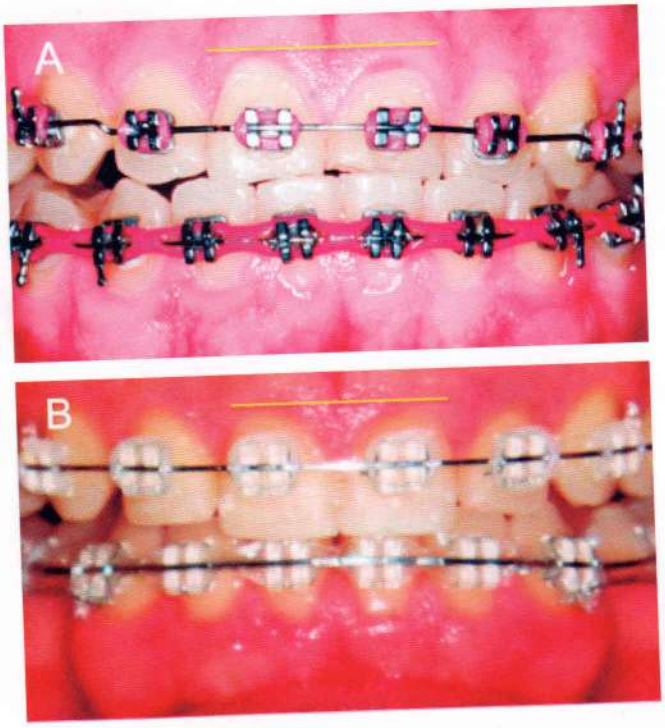

Figura 5. En A se observa la discrepancia de los zenits gingivales del 11 y 21, debido al desgaste del incisivo superior izquierdo, el cual ha sufrido una extrusión pasiva. En B se corrige ortodóncicamente la altura gingival de ambos incisivos. Nótese que una vez descruzada la mordida anterior, se rehabilitan temporalmente los bordes incisales del 12 al 22, logrando una mejor armonía dentaria aun durante el tratamiento ortodóncico.

• Forma:

Existen algunas condiciones que pueden influir en la forma del arco dental, como son: la forma del rostro, algunas características psicológicas, el sexo y la edad del paciente, pero a pesar de ello, los arcos se pueden clasificar en 3 categorías: cuadrada, triangular y ovalada (2).

Lombardi presenta "la *guía 1,2,3*" para la disposición de los dientes.

1. Se refiere al incisivo central, que expresa edad.
2. Al incisivo lateral que expresa características sexuales.
3. Al canino, el cual denota vigor (1).

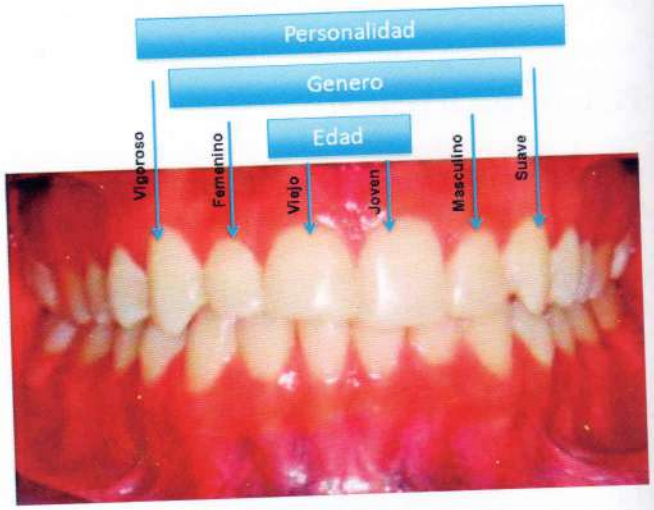

Figura 6. Guía Lombardi que ilustra alteración en la disposición dental.

• Posición y alineamiento (2):

Una sonrisa es más agradable cuando los dientes están correctamente alineados.

Figura 7. Apiñamiento severo.

Ante este tipo de alteración, podría realizarse tratamient de ortodoncia o restauración adhesiva, siendo preferibl un tratamiento conservador y perdurable en el tiemp como lo es el tratamiento ortodóncico.

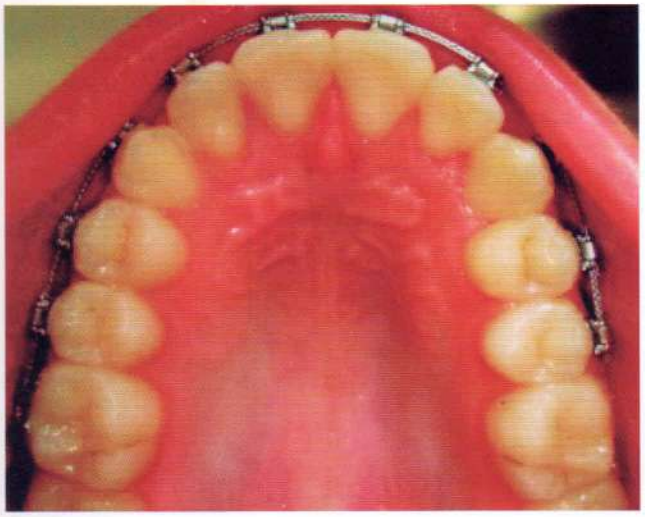

Figura 8. Corrección ortodóncica del caso de la figura 7, sin extracciones.

- **Color:**

El diente natural es policromático, compuesto por estructuras y tejidos (esmalte, dentina) con propiedades ópticas diferentes, distribuidos de una manera no uniforme por toda la longitud corono-radicular.

Se debe tener en cuenta las 3 dimensiones del color: matiz, croma y valor. Matiz es el nombre del color o el color básico del objeto (Guía Vita®à A: rojo-café B:amarillo C:gris D:rojo-gris), Croma puede ser definido como el grado de saturación del matiz o como la intensidad del color (A1, A2, A3). El valor puede ser definido como el brillo del color, determinando la luminosidad de un color.

La superficie vestibular del incisivo central maxilar debe ser perpendicular al plano oclusal, lo cual permite un reflejo directo y máximo de la luz, mejorando así la apariencia estética (7, 8).

Es de importancia resaltar que el color dentario es un aspecto fundamental para el paciente actual, y que el tratamiento ortodóncico podría alterar el color del esmalte dentario, lo cual se hace evidente en el momento de retirar la aparatología fija de ortodoncia (12). De manera que las resinas de curado químico tienen mayor probabilidad de pigmentar los dientes que las resinas de fotocurado.

- **Forma y tamaño de los espacios interproximales e incisales:**

Cambia con los años e influyen en la apariencia de los dientes. Espacios menores pueden hacer parecer los dientes más anchos mientras que espacios mayores pueden hacerlos parecer más estrechos (2).

Figura 9. Bordes incisales.

El espacio incisal es el espacio creado entre los bordes incisales.

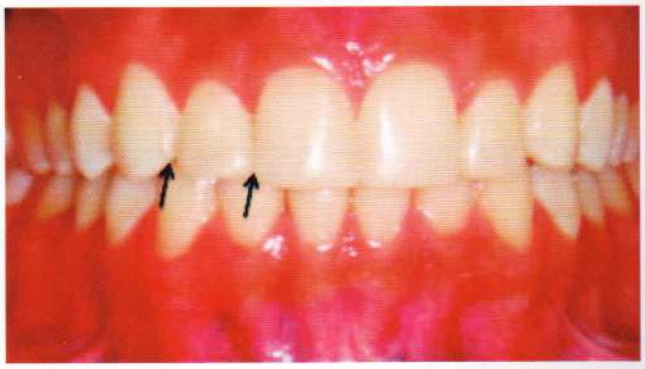

Figura 10. Espacios incisales.

Este espacio sigue un patrón que se desarrolla entre los incisivos centrales y aumenta en sentido distal en tamaño.

Para seguir este patrón, los incisivos laterales deben estar de 0.5 a 1 mm más gingival que los centrales y caninos (6).

Para obtener un resultado estético, el área de contacto interincisal coronal de los dientes anteriores superiores debe ir migrando hacia gingival desde los incisivos centrales hacia los caninos (13).

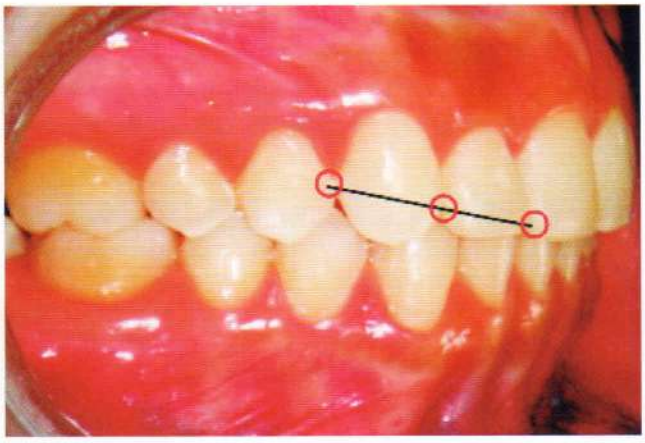

Figura 11. Contacto interincisal.

• Contactos dentales e inclinaciones:

La zona donde los dientes anteriores entran en contacto interproximal se denomina espacio conector. Debería existir una relación estética llamada la regla 50-40-30 entre los dientes anteriores. Esta regla dice que el espacio conector ideal entre incisivo central e incisivo central es el 50% de su tamaño, entre central y lateral el 40% del central y entre lateral y canino, el 30% del incisivo central (6, 14).

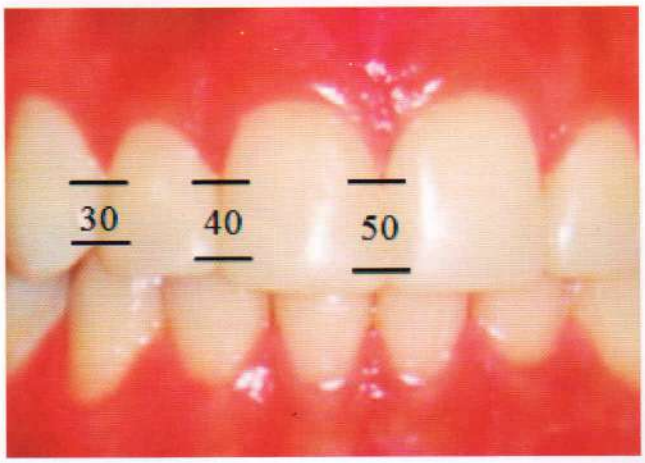

Figura 12. Conectores interproximales. Regla 50, 40, 30.

Una vez se ha establecido la relación de los incisivos con los labios y la posición de la línea media, se debe evaluar su inclinación vestíbulo-palatina (Torque).

Una forma de evaluarla es a través de las radiografías cefalométricas; sin embargo, clínicamente, se puede evaluar su inclinación en relación al plano oclusal posterior.

En una vista frontal, las inclinaciones axiales aumentan levemente a medida que los dientes se posicionan posteriormente, con la porción gingival más distal respecto a la incisal (6,15).

Figura 13. Inclinaciones axiales.

• Equilibrio:

Decir que algo simétrico es estéticamente agradable, es ir en contra de la naturaleza humana, ya que los dientes homólogos, a pesar de ser semejantes, no son simétricos.

El equilibrio es más importante que la simetría. Los dientes de un lado del arco deben tener el mismo peso en la composición de la sonrisa que los dientes del otro lado, por lo tanto, los componentes de la estética deben estar dispuestos de manera armónica y no simétrica[2].

• Línea media dental:

Para esto se debe identificar la línea media facial. Esta línea debe ser paralela y coincidente con la línea media dental, siendo aceptables discrepancias hasta de 1.5-2 mm (6).

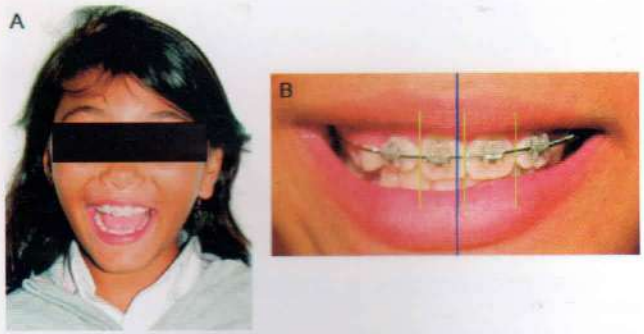

Figura 14. Desviación paralela de línea media dental con paralelismo dentario.

Cuando hay una inclinación lateral de los incisivos maxilares, ocasionan una inclinación de la línea media más no una desviación de línea media, pues la papila interincisal se encuentra adecuadamente posicionada. Esta situación se da con el cambio en el eje longitudinal de los dientes. Estéticamente es tolerable una desviación paralela a la línea media, más no una inclinación de ésta.

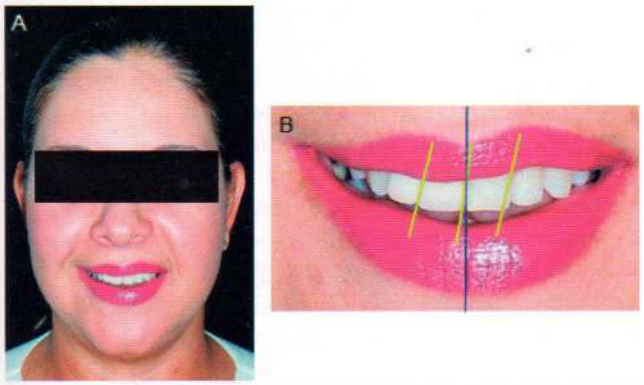

Figura 15. Línea media centrada, pero con inclinación de los incisivos centrales superiores.

Se debe tener cuidado con la ubicación de los brackets sobre el eje axial dental (15).

Figura 16. Corrección ortodóncica de inclinación línea media.

Proporciones dentarias

La proporcionalidad entre los dientes es un factor clave en la apariencia de la sonrisa. Esto depende de la relación entre largo y ancho, disposición en el arco, forma del arco y configuración de la sonrisa.

Una ley natural, "la divina proporción", describe una relación geométrica de 1 a 1.618, encontrada en arte, arquitectura y hasta en la anatomía oral.

El incisivo central superior tiene una proporción de oro phi 1.618 contra el incisivo lateral y contra el central inferior (mirándolo de frente, teniendo en cuenta la curvatura del arco), y a su vez éstos con los caninos. (3-6-13-17)

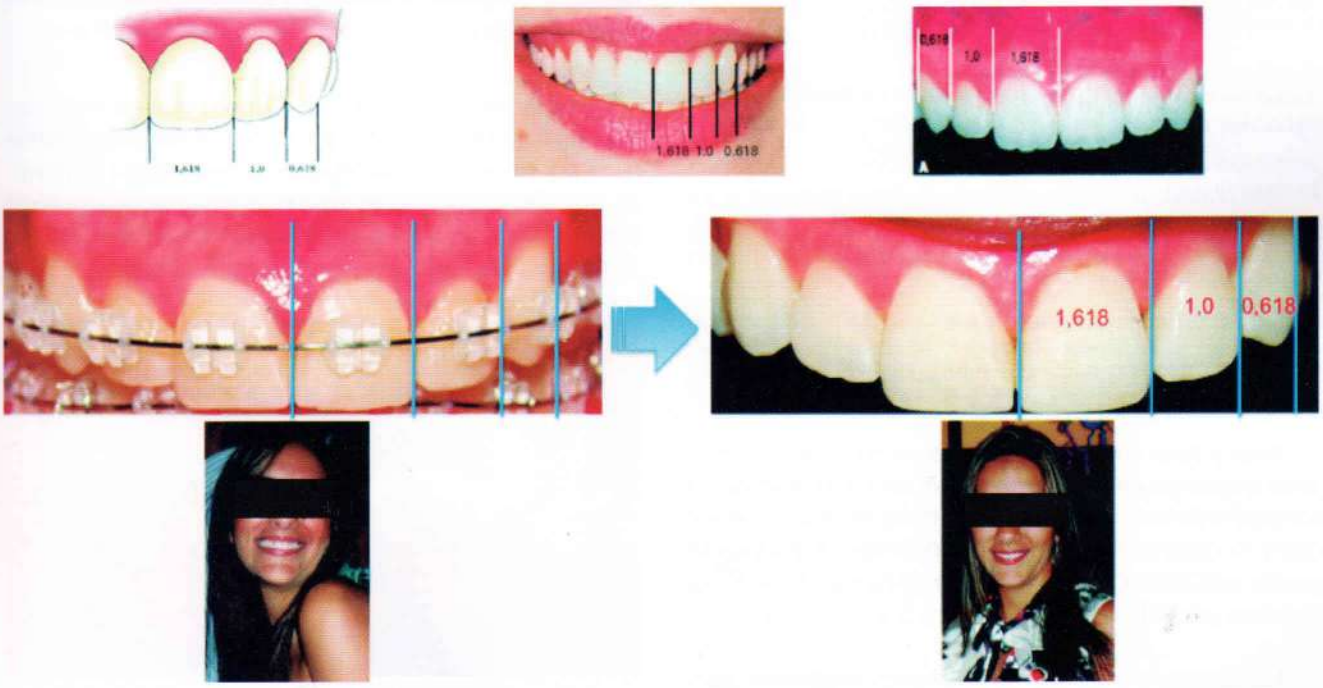

Figura 17. Proporción de oro.

Un concepto de proporcionalidad ampliamente aceptado es que el incisivo central superior tiene una proporción longitud/ancho de 10:8, lo cual significa que el ancho es el 80% de su longitud y jamás debe excederla (2).

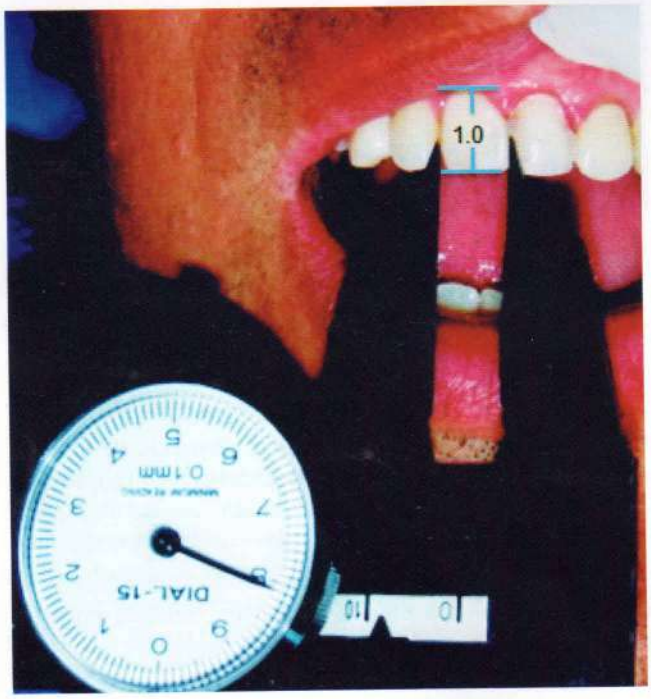

Figura 18. Proporción longitud/ancho centra superior 10:8.

Componentes gingivales

Los componentes gingivales de la sonrisa son el color, contorno, textura y altura de la encía.

La cantidad de exposición gingival y dental se debe a variables individuales tales como:

- Movilidad muscular y fuerza de labio superior e inferior.
- Longitud vertical del labio.
- Longitud de la corona clínica.
- Relaciones esqueléticas → longitud vertical maxilar.

Peck y Peck (18) en 1995, determinaron que las mujeres muestran en promedio 1 mm de encía durante la sonrisa, mientras que en los hombres el labio superior cubre la corona clínica cerca de 0.8 mm. Actualmente puede ser válida una exposición gingival en sonrisa máxima para las mujeres de hasta 3 a 4 mm (9).

Las discrepancias de los márgenes gingivales pueden ser causadas por atrición de los bordes incisales, anquilosis por trauma en pacientes en crecimiento, o retardo en la migración de los tejidos gingivales. Éstos pueden nivelarse por intrusión y/o extrusión ortodóntica o por cirugía periodontal, dependiendo de la línea del labio, alturas coronales, y niveles gingivales de los dientes adyacentes (7).

Hay 2 conceptos importantes a tener en cuenta en la estética gingival de los pacientes tratados ortodóncicamente: Forma gingival y contorno gingival.

La forma gingival se refiere a la curvatura del margen gingival del diente determinado por la unión amelocementaria y la cresta ósea. De acuerdo a la Academia Americana de Odontología Cosmética, la forma gingival de los incisivos mandibulares y los laterales maxilares deben ser de forma oval o forma media circular. La forma gingival de los centrales superiores y caninos es más elíptica. El Zenit gingival (punto más apical del margen gingival) está localizado distal al eje longitudinal de centrales maxilares y caninos y coincide con el eje longitudinal de laterales maxilares e incisivos mandibulares.

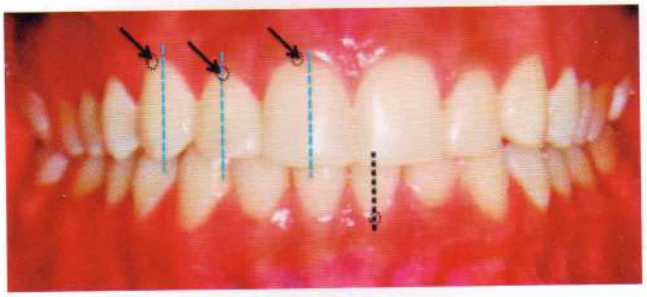

Figura 19. Puntos Cenit.

El contorno gingival de los caninos debe ser más alto que los laterales y en una posición similar a los centrales. Esta situación ideal representa una clase I gingival. En una altura gingival de clase II, el contorno gingival de los incisivos laterales está apical a los incisivos centrales y caninos (12, 13).

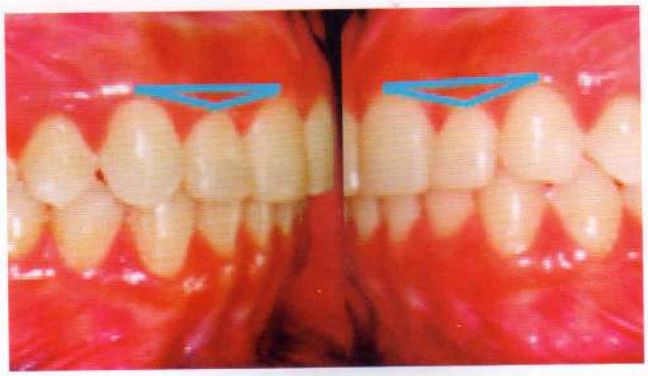

Figura 20. Clase I gingival.

Conclusiones

El ortodoncista actual debería estar en condiciones de realizar un óptimo diagnóstico con fundamentos objetivos de la estética facial y dental, para de esta manera cumplir con las expectativas de la mayoría de los pacientes de nuestra cultura occidental. No es suficiente dejar una oclusión adecuada o una simple alineación dentaria, el ortodoncista debe tener un concepto amplio y profundo de las relaciones de los dientes y la oclusión con todos los tejidos blandos de la boca y la cara, dado que la ortodoncia es la principal fuente y arquitecta de un adecuado "Diseño de sonrisa".

Al evaluar los resultados estéticos de cada paciente, deberá considerarse que una sonrisa óptima se caracteriza por un labio superior que alcance los márgenes gingivales, con una curvatura hacia arriba o recta entre el filtrum y las comisuras, por una línea incisal superior coincidente con el borde del labio inferior, por tener espacios negativos mínimos o ausentes, por una línea comisural y un plano oclusal frontal paralelo a la línea pupilar, y por unos componentes tanto gingivales como dentales armoniosamente integrados.

Sólo cuando se individualizan y se desarrollan planes de tratamiento se pueden obtener unos resultados estéticamente adecuados.

Es responsabilidad del ortodoncista conocer todos los aspectos relevantes a las micro y miniestética durante la evaluación del paciente, plan de tratamiento y desarrollo del tratamiento.

Bibliografía

1. Spear F, Kokich V, Mathews D. Interdisciplinary management of anterior dental esthetics. J Am Dent Assoc. 137(2):160-169.
2. Baratieri, Luiz N. Estética: Restauraciones adhesivas directas en dientes anteriores fracturados. Quintessence Books. 1998;2.
3. Fabio Meneghini. Clinical Facial Analysis. Springer. 2005.
4. Vinod Krishnan, Sunish D, Lazar D, Asok A. Characterization of posed smile by using visual analog scale, smile arc, buccal corridor measures, and modified smile index. Am J Orthod Dentofacial Orthop. 2008;133:515-523.
5. Sarver D, Ackerman M. Dynamic smile visualization and quantification: part 1. Evolution of the concepts and dynamic records of smile capture. Am J Orthod Dentofacial Orthop. 2003;124:4-12.
6. Ritter D, Gonzaga L. Analysis of the Smile Photograph. World Journal Orthodontics. 2006;7:279-285.
7. Sarver D, Ackerman M. Dynamic smile visualization and quantification: part 2. Smile analysis and treatment strategies. Am J Orthod Dentofacial Orthop. 2003;124:116-127.
8. Spear F. Interdisciplinary management of anterior dental esthetics. JADA. 2006;137:160-169.
9. Arnett W, Jelic J, Kim J, Cummings D, Beress A, Worley M, Chung B, Bergman R. Soft tissue cephalometric analysis: Diagnosis and treatment planning of dentofacial deformity. Am J Orthod Dentofacial Orthop. 1999;116:239-253.
10. Kokich V. Esthetics and vertical tooth position: orthodontic possibilities. Compendium, Dec 1997.
11. Kokich V. Esthetics and anterior tooth positions: an orthodontic perspective. Part I: Crown length. Journal of esthetic dentistry. 1993.
12. trial Andreas Karamouzos, a Athanasios E. Athanasiou, b Moschos A. Papadopoulos, c and George Kolokithasd Thessaloniki. Tooth-color assessment after orthodontic treatment: A prospective clinical. Am J Orthod Dentofacial Orthop. 2010;138:537.
13. Leopoldo C. Estetica em orthodontia: diagramas de referencia esteticas dentarias (DRED) e faciais (DREF). R Dental Press Ortodon facial. 11(6):130-156.
14. David M. Sarver, DMD, M S. Principles of cosmetic dentistry in orthodontics: Part 1. Shape and proportionality of anterior teeth. Am J Orthod Dentofacial Orthop. 2004;126:749-753.
15. Zachrisson B. Buccal uprighting of canines and premolars or improved smile sthetics and stability. Quintessence Publishing. 2005.
16. Kokich V. Esthetics and anterior tooth positions: an orthodontic perspective. Part III: Mediolateral relationships. Journal of esthetic dentistry. 1993.
17. Ronald Goldstein. Esthetics in Dentestry. 2a. ed. BC Decker. 1998.
18. Sheldon Peck and Leena Peck. Seminars in Orthodontics Selected Aspects of the Art and Science of Facial Esthetics. June 1995;1(2):105-126.